# Perineurale wortelkystes

DOOR G. PADBERG, ZENUWARTS TE MAASTRICHT

**Samenvatting:**

Bij 150 contrast-myelografieën (met iofendylaat= Ethiodan) werden in 23 gevallen perineurale kystes in het sacrale gebied waargenomen, waarvan 8 nader worden besproken. Deze aandoening komt dus vaker voor dan men vroeger meende, en het is aanbevelenswaardig, eraan te denken bij gevallen van lage rugpijn en ischialgie die niet door de gewone diagnostische gang van zaken kunnen worden verklaard, en die bovendien niet reageren op een of andere vorm van therapie. De meeste van deze kystes kunnen bij de zg. uitgestelde myelografie worden aangetoond.

Operatie heeft in een aantal gevallen zin.

Het is nog niet genoeg bekend, dat kystes van de lumbale en sacrale zenuwwortels oorzaak kunnen zijn van lage rugpijn, ischialgieën en neurologische stoornissen aan de benen. Wel vindt men in de literatuur een toenemend aantal mededelingen over dergelijke structuren, maar sommige (o.a. SEAMAN en FURLOW 1956) wekken de indruk, dat ze betrekkelijk zelden voorkomen. Dit is, blijkens latere publikaties (STRULLY 1956; WIEDENMANN 1958), zeer zeker niet het geval, en ook onze eigen waarnemingen wijzen erop, dat genoemde afwijkingen vaker bestaan dan men vroeger meende.

*Literatuuroverzicht.*

SEAMAN en FURLOW beschreven in 1956 vier patiënten met sacrale kystes. Zij konden slechts 16 gevallen in de medische literatuur ontdekken en delen mede, dat dergelijke kystes voor het eerst in 1938 zijn beschreven door TARLOV, die ze toevallig bij een obductie vaststelde. MARBURG heeft echter reeds in 1902 van deze structuren melding gemaakt.

Volgens SEAMAN zouden SCHREIBER en HADDAD (1951) de wortelkyste voor het eerst myelografisch hebben aangetoond; WIEDENMANN (1958) geeft deze eer aan TAHERI, RIEMENSCHNEIDER en ECKER (1952), maar in 1937 beschreef GLORIEUX reeds verscheidene kleine kystes diep in het sacrale kanaal, die hij door myelografisch onderzoek zichtbaar maakte.

STRULLY (1956) besprak uitvoerig de röntgenbeelden en stelde de term meningeaal divertikel voor.

ABBOTT e.a. (1957) schreven over de klinische betekenis van deze kystes en WIEDENMANN (1958) gaf er een overzicht van.

HANRAETS (1959) heeft in een publikatie over lage rugpijnen veel aandacht aan deze afwijkingen besteed.

Over de ontstaanswijze van dergelijke kystes lopen de meningen uiteen. TARLOV meent, dat de kyste ontstaat tussen het endoneurale en het perineurale blad van de wortelschede of het omhulsel van het ganglion en wel als gevolg van veneuze stuwingen in het onderste deel van de durazak, na subarachnoïdeale bloedingen, of ook als het gevolg van degeneratieve veranderingen aan het ganglion spinale door vaatprocessen.

SCHREIBER en HADDAD zagen enkele gevallen waarbij een traumatische bloeding in de wortels waarschijnlijk de oorzaak was.

MEREI (1953) en STRULLY (1956) denken aan aangeboren misvormingen. De laatste vermoedt, dat het gaat om het persisteren van de embryonale subarachnoïdeale spleet langs de wortels. Onder invloed van de hydrostatische druk van de liquor zou deze spleet tot een kyste worden. Op grond van deze opvatting spreekt hij van een meningeaal divertikel.

HANRAETS kon op grond van zijn gevallen enige malen de opvatting van TARLOV steunen.

*Eigen waarnemingen.*

In 1956 stelde ik voor het eerst klinisch de diagnose wortelkyste. Dit werd door operatie geverifieerd, toen daarbij een perineurale kyste van de linker wortel S.3 werd gevonden (patiënt *A*). Daarna werden in de periode van oktober 1956 tot februari 1959 bij 150 myelografieën 23 maal in het lumbosacrale gebied perineurale wortelkystes geconstateerd.

De myelografie werd als volgt uitgevoerd: via een lumbale punctie werd 2–2$^1/_2$ ml iofendylaat (Ethiodan) in het spinale kanaal gebracht, waarna de naald werd verwijderd. Onder doorlichting werd het gebied van Th.12 tot het onderste deel van de durazak nagegaan, en afwijkingen werden fotografisch vastgelegd. Het contrastmiddel werd na het onderzoek niet verwijderd. Na één tot twee weken werden opnieuw röntgenfoto's gemaakt.

Patiënt *A*, een man van 38 jaar, had sedert 1948 wisselend last van lage rugpijn, die in 1955 een meer blijvende vorm aannam. Hij kreeg toen ook pijn in de benen, links meer dan rechts. De pijn veranderde niet door drukverhogende factoren.

Bij neurologisch onderzoek werden geen duidelijke afwijkingen gevonden. De liquor cerebrospinalis stond onder normale druk, met normale dynamische verhoudingen, en was chemisch-serologisch normaal, behoudens een lichte verhoging van het totaal-eiwitgehalte (0,46 pro mille). Myelografisch onderzoek op 7 september 1956 bracht geen afwijkingen aan het licht.

Op 17 oktober 1956 werd nog eens een röntgenopname van de lumbo-sacrale wervelkolom gemaakt. Hierbij bleek, dat de contrast-vloeistof dieper sacraal was uitgezakt en als een vulling ter grootte van een hazelnoot links in het sacrum te zien was (fig. 1). De röntgenoloog (collega TUMMERS) vestigde terstond de aandacht op de mogelijkheid van een wortelkyste. Hij kon deze opvatting nog meer steun geven door het feit, dat geen enkele houdingsverandering van de patiënt de contrastvloeistof mobiel kon maken.

Op 25 oktober 1956 werd de kyste, die uitging van de linker wortel S.3, operatief verwijderd (collega HANRAETS).

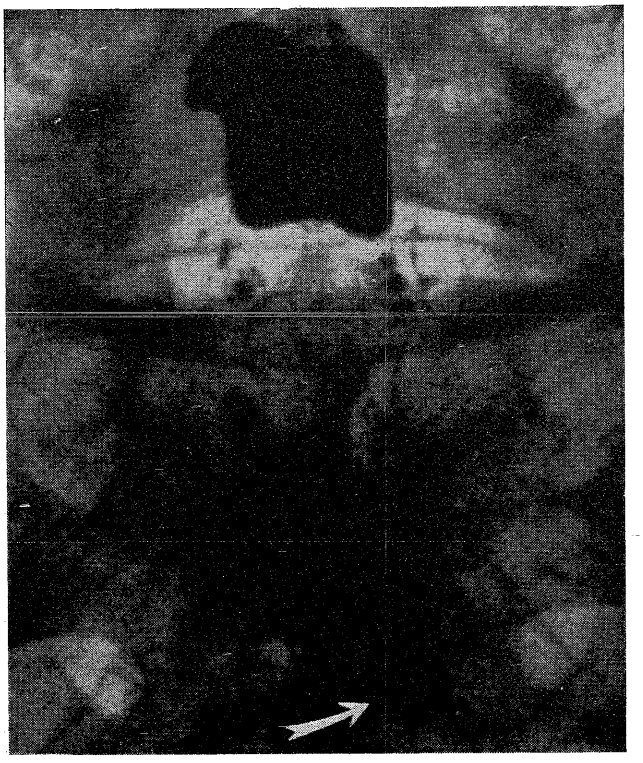

Fig. 1.

Patiënt *B* is een man van 58 jaar, bij wie wegens vermoeden van een hernia nuclei pulposi myelografie werd verricht, waarbij een duidelijke uitsparing werd gezien bij L.5–S.1 links. Controle-onderzoek gaf een kyste te zien diep in het sacrum rechts, waarschijnlijk van de wortel S.3 (fig. 2). Bij operatie werd een hernia van de discus L.5–S.1 verwijderd. De kyste werd in situ gelaten, daar patiënts klachten hoofdzakelijk moesten worden toegeschreven aan de discus-hernia.

Patiënte *C*, een vrouw van 51 jaar, leed sinds 1935 aan recidiverende lage rugpijn met radiculaire uitstraling in beide benen. Bij myelografisch onderzoek werd geen duidelijke afwijking vastgesteld. Het controlebeeld toonde multipele kystes in het sacrale gebied, waarvan die aan de wortel S.3 links (fig. 3) het grootst was. Er is een decompressie-operatie verricht.

Patiënt *D*, een man van 31 jaar, had een typisch syndroom van hernia nuclei pulposi gedurende een jaar. De liquor cerebrospinalis was niet afwijkend. Bij iofendylaat-myelografie werd een lichte afwijking gezien bij L.4–5. Later genomen foto's lieten links sacraal een kyste zien, ongeveer ter grootte van een boon (fig. 4). Daar patiënt zich inmiddels weer beter voelde, werd voorlopig van operatieve behandeling afgezien.

Patiënte *E*, een vrouw van 22 jaar had sedert haar 15e jaar vaak klachten over lage rugpijn. Uitvoerig klinisch onderzoek bracht geen afwijkingen aan het licht. Bij myelografisch onderzoek bleek, dat zich rechts een kyste vulde door een

Fig. 2.

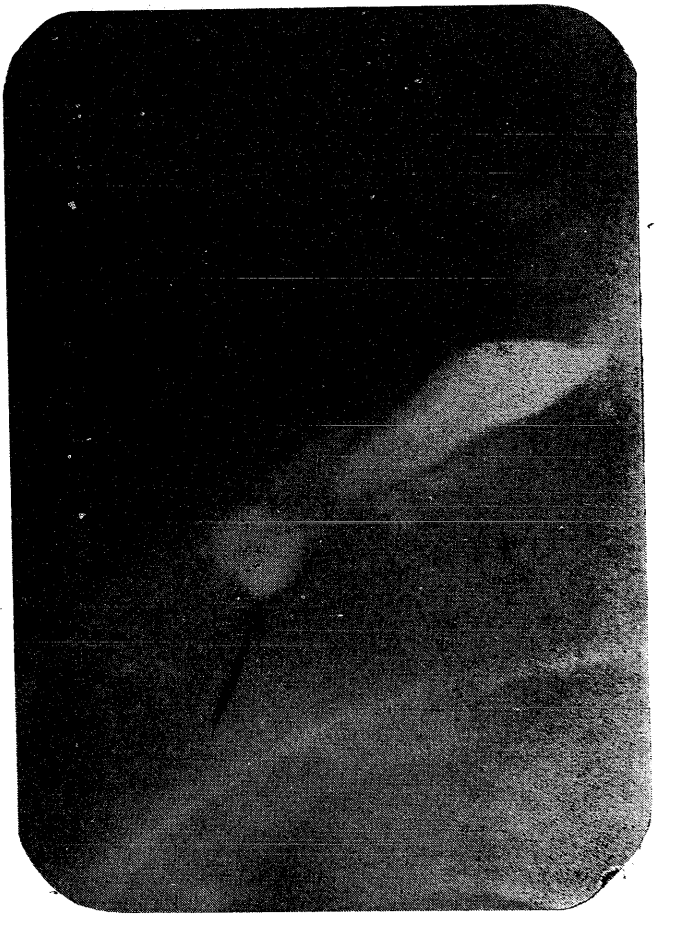

Fig. 3.

kanaal, dat liep van ongeveer het midden van L.5 naar opzij door het foramen intervertebrale tussen S.1 en S.2 tot bijna vóór het sacrum (fig. 5).

Patiënte voelde niet voor een operatieve ingreep op dit ogenblik.

Patiënt *F*, een man van 42 jaar, kwam in klinische observatie wegens 3 jaren bestaande, hardnekkige lage rugpijn. Er werd ook bij myelografie geen verklaring voor de klachten gevonden. Een tweede onderzoek zes dagen later liet een kyste links in het sacrum zien (fig. 6). Operatie wordt overwogen.

Patiënte *G*, een vrouw van 33 jaar, had ruim 5 jaar telkens terugkerende lage rugpijnen. Bij de myelografie werd een spina bifida occulta van S.1 gevonden, benevens een kleine sacrale kyste (fig. 7).

Patiënte *H*, een vrouw van 25 jaar, kwam onder behandeling wegens lage rugpijn met uitstraling in het linkerbeen. De pijn werd erger bij verhoging van de liquordruk. Bij onderzoek bleek zij multipele kystes te hebben van de wortels L.5, S.1 en S.2 links. Als therapie werd de coagulatiemethode toegepast; nadat de wortels met procaïne waren geïnfiltreerd, werden de kysteuze zwellingen, door coagulatie met zeer zwakke stroom, tot schrompeling gebracht (HANRAETS). Het resultaat is nu, vier maanden na de ingreep, bevredigend.

Van belang is nog, dat er bij deze patiënte, over het gehele lichaam verspreid, café-au-lait-vlekken waren en dat de rechtervoet misvormd was, met neiging tot klompvoet.

De overige 15 patiënten toonden allen soortgelijke beelden als de acht die hierboven zijn beschreven.

*Beschouwing.*

Perineurale wortelkystes komen in het sacrale gebied veelvuldig voor. TARLOV (1938) en REXED (1947) vonden bij uitgebreide anatomische onderzoekingen in een groot aantal routine-secties in ruim 10 pct van hun materiaal dergelijke kystes. Klinisch komt WIEDENMANN met 5 gevallen bij 48 myelografieën tot eenzelfde verhouding.

Bij myelografisch onderzoek ziet men in enkele gevallen, dat een bestaande kyste zich terstond vult; het komt echter vaker voor, dat er in eerste instantie geen afwijkend beeld wordt gevonden. Het is daarom van belang, na enige tijd opnieuw een röntgenfoto te maken, waarop een eventueel aanwezige kyste vaak wel zichtbaar wordt.

De verklaring hiervoor is de omstandigheid, dat de verbinding tussen de kyste en het spinale kanaal zeer nauw is, en de vulling via een zg. ventielmechanisme geschiedt. Myelografie met lucht of een ander gasmengsel kan deze afwijking niet aan het licht brengen. Op een gewone overzichtsfoto van het sacrum, eventueel met planigrafie, zouden bot-erosies gemakkelijk

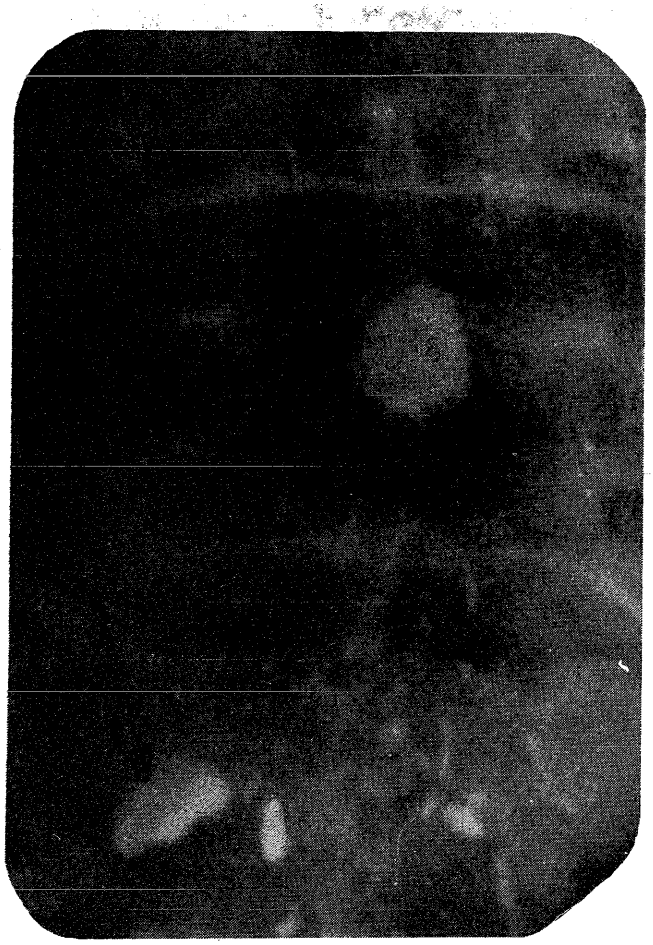

Fig. 4.

Fig. 5.

Fig. 6.

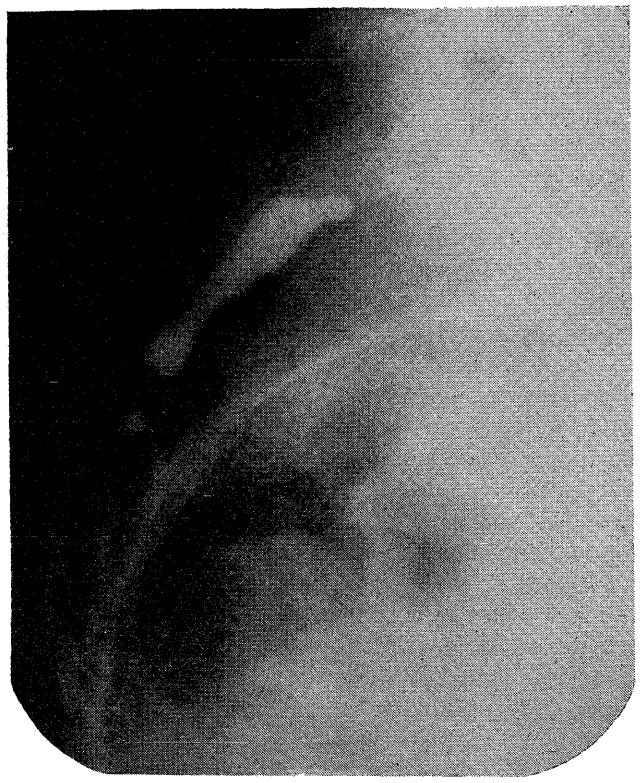

Fig. 7.

te zien zijn. Dit is, naar ik meen, inderdaad zo bij grote kystes.

Overigens zijn dergelijke beelden niet streng bewijzend voor deze kystes, daar occulte meningokèles gelijksoortige veranderingen kunnen veroorzaken.

Perineurale kystes kunnen dus alleen door myelografie met iofendylaat of soortgelijke contrastvloeistoffen worden aangetoond.

Verdere ervaring (tot nu toe) met de contrastmyelografie heeft geleerd, dat er nooit complicaties zijn geweest en ook, dat de contraststof na korte of lange tijd verdwijnt. Bij één patiënt werd de ingebrachte 2 ml iofendylaat na 14 dagen niet meer teruggevonden. Dit lijkt ons een uitzondering, maar bij het grootste gedeelte der controle-myelografieën, die variërende tussen 2 weken en 3 maanden later werden verricht, konden wij vaststellen, dat er veel iofendylaat was verdwenen en er schattenderwijze slechts $^1/_3$ van de ingebrachte hoeveelheid contrastvloeistof nog aanwezig was.

Wat de therapie betreft, verdient voor de enkelvoudige kyste radicale extirpatie overweging. Lediging of incisie van de kyste zou geen blijvend resultaat geven, evenmin als decompressie van de omgeving.

Vermelding verdient het ervaringsfeit, dat het neurosarcoom in de wortelschede geheel kan lijken op een wortelkyste. Bij het nemen van de beslissing, welke behandeling men zal instellen, kan dit van belang zijn.

Multipele kystes zijn onmogelijk te extirperen, wegens de dan te verwachten uitvalverschijnselen. Hier zijn dan decompressie of coagulatie (HANRAETS) de mogelijkheden.

**Summary:**

*Perineurial radicular cysts.* — In 150 contrast myelographies (with iophendylate=Ethiodan), perineurial cysts in the sacral region were observed in 23 cases, of which 8 are discussed. Obviously the condition is of more frequent occurrence than it was formerly held to be, and it is advisable to bear this in mind in cases of low back pain and ischialgia which cannot be explained in the ordinary course of diagnostic procedure, and which moreover do not respond to any form of therapy. Most of these cysts can be demonstrated by means of so-called delayed myelography.

Surgical intervention may yield favourable results in a number of cases.

**Literatuur:**

ABBOTT, K. H., R. H. RETTER en W. H. LEIMBACH (1957) *J. Neurosurg.* **14**, 5.
HANRAETS, P. R. M. J. (1959) *The weak back.* Elsevier Publ. Cy., Amsterdam.
MARBURG, O. (1902) *Arb. neurol. Inst. Univ. Wien.* **8**, 103.
MEREI, F. T. (1953) *Zbl. Neurochir.* **13**, 212.
REXED, B. (1947) *J. Neurosurg.* **4**, 414.
SCHREIBER, F. en B. HADDAD (1951) *J. Neurosurg.* **8**, 504.
SEAMAN, W. B. en L. T. FURLOW (1956) *J. Neurosurg.* **13**, 88.
STRULLY, K. J. (1956) *J. Amer. med. Ass.* **161**, 1147.
TAHERI, Z. E., P. RIEMENSCHNEIDER en A. ECKER (1952) *J. Neurosurg.* **9**, 93.
TARLOV, I. M. (1938) *Arch. Neurol. Psychiat. (Chicago)* **40**, 1067.
WIEDENMANN, O. (1958) *Fortschr. Röntgenstr.* **88**, 662.

Februari 1959

## UIT DE PRAKTIJK

# Ervaringen van een huisarts

DOOR G. OLTMANS JR., HUISARTS TE AMSTERDAM

*Dames en Heren,*

Het voorstel van Prof. FORMIJNE, een voordracht voor U te houden, heb ik pas na lange aarzeling aanvaard. Ik vroeg mij nl. af, wat een eenvoudig practicus in deze zaal zou kunnen vertellen, dat voor U van waarde zou kunnen zijn. Gij zijt immers gewend aan de demonstratie van — liefst zeer grondig — onderzochte patiënten, terwijl ik U geen enkele zieke zal laten zien. Toen bedacht ik echter, dat U allen in uw later leven op de een of andere wijze met het werk van de huisarts te maken zult krijgen, hetzij doordat U zelf deze richting kiest, dan wel dat U als specialist of als arts-in-dienstverband met een huisarts in aanraking komt.

Bovendien viel het mij in, dat het juist veertig jaar geleden was, dat ik voor het eerst het voorrecht genoot een propedeutische kliniek te volgen van mijn voortreffelijke leermeester Prof. RUITINGA, wiens woorden en raadgevingen nog steeds de grondslag vormen voor het handelen van zijn leerlingen. Deze hoogleraar, die zelf nooit de algemene praktijk had uitgeoefend, had op een ongelooflijk scherpe wijze de moeilijkheden van de practicus doorgrond en — wat meer zegt — door een nauwkeurige analyse de weg gevonden waarlangs deze konden worden opgelost. Daarbij legde hij steeds de nadruk op de ziekteverschijnselen, die men onder àlle omstandigheden kan waarnemen. De grote nauwkeurigheid, die hij bij het eenvoudigste onderzoek betrachtte, de zorg, die hij aan het opnemen van de anamnese besteedde, de vaste leiding, die hij ongemerkt, maar onverbiddelijk aan dit gesprek gaf, zijn voor zijn leerlingen onvergetelijk gebleven.

Aan de andere kant herinnerde ik mij, dat ik als semi-arts een uitgestrekte fondspraktijk had waargenomen, waarbij ik 's ochtends om acht uur met het spreekuur begon en om half tien vrolijk en wel reeds op de Dam liep om aan de visites te beginnen. En niet alleen was ikzelf daarbij volkomen ervan overtuigd, dat de patiënten redelijk goed werden behandeld, maar dezen waren van diezelfde mening. Thans evenwel heb ik in mijn eigen praktijk, die ik in ruim dertig jaar van de grond af heb opgebouwd, en waarvan ik de mensen dus goed ken, onder normale omstandigheden $2^1/_2$ à 3 uur nodig voor mijn ochtendspreekuur.

De vraag is nu vaak bij mij opgekomen, waaraan dit verschil moet worden toegeschreven. Ik meen, dat behalve de jeugdige overmoed en het gebrek aan ervaring, een tweetal factoren moeten worden genoemd: enerzijds de vermeerdering van onze geneeskundige kennis, anderzijds die van ons therapeutische kunnen.

*Voordracht voor studenten in het Wilhelmina-Gasthuis te Amsterdam, tijdens een college-uur op verzoek van Prof.* FORMIJNE *gehouden.*

Een eenvoudig voorbeeld moge dit toelichten. Omstreeks 1925 kon men de behandeling van alle lijders aan anemie beginnen met het geven van ijzer, zonder het gevoel te hebben, dat men de zieke op enigerlei wijze tekort deed. Alleen als deze behandeling geen resultaat afwierp of wanneer de klachten reeds dadelijk vrijwel bewijzend waren voor anaemia perniciosa, werd de patiënt in de kliniek opgenomen, waar men hem ook nog bedrust en goede voeding gaf, en dan hoopte, dat er nog een remissie zou worden bereikt. De resultaten van het prachtige werk van CASTLE en MINOT (1936), MURPHY (1939), WHIPPLE en medewerkers dwingen ons thans wel ertoe, een lijder aan morbus Addison-Biermer zo spoedig mogelijk te herkennen, eventueel na toepassing van de nieuwste laboratorium-technieken, opdat hij zo vroeg mogelijk kan profiteren van de behandeling met leverpreparaten, foliumzuur, of vitamine-$B_{12}$.

Ook thans kan het nog gebeuren, dat de lijder aan deze bloedziekte zich pas in een laat stadium onder behandeling stelt. Men moet zelf gezien hebben welke verbazingwekkende veranderingen een deskundige therapie teweegbrengt, om zich heilig voor te nemen geen moeite te sparen om deze ziekte uit de praktijk te doen verdwijnen.

Nog meer tot de verbeelding spreekt de verandering, die het beeld der tuberculose in de afgelopen veertig jaar heeft ondergaan; aan het begin van die periode was er géén praktijk, die niet enige lijders in het eindstadium der ziekte telde. Bij deze patiënten kon men alle verschijnselen, die de leerboeken der fysische diagnostiek en der interne geneeskunde in groten getale beschreven, met eenvoudige percussie en auscultatie aantonen; behalve de extreme vermagering waren ook de marantische oedemen van deze zieken een realiteit voor ons.

Kon de toenmalige geneesheer-directeur van het Binnengasthuis te Amsterdam, Dr. J. E. STUMPFF, nog in eerlijke overtuiging op college mededelen, dat het röntgenonderzoek der longen geen verschijnselen aan den dag kon brengen, die hij en zijn assistenten niet reeds klinisch hadden vastgesteld, tegenwoordig heeft men de diagnose longtuberculose reeds herhaaldelijk gesteld vóór er met percussie en auscultatie enige afwijking aantoonbaar is. Deze vroegtijdige herkenning is des te meer noodzakelijk, nu met de tuberculostatica en de moderne chirurgische therapie resultaten worden verkregen, die onze voorgangers voor onmogelijk zouden hebben gehouden!

Zonder veel moeite zou men even zo sprekende voorbeelden kunnen noemen uit andere onderdelen der interne geneeskunde; ook de overige specialismen zouden niet minder fraaie resultaten naar voren kun-